

Retinitis por Citomegalovirus (CMV) en un paciente diabético con VIH/SIDA

Dr. Rafael Emilio Valdez Sosa y Dr. Hansell Soto, Departamento de Oftalmología;
Dra. Ángela Rodríguez y Dr. Gerson Vizcaíno,
Departamento de Uveítis. Hospital Escuela Dr. Jorge Abraham Hazoury Bahlés
Instituto Nacional de la Diabetes, Endocrinología y Nutrición (INDEN)."

RESUMEN

Objetivo: Se reporta el curso clínico conjunto con los estudios de imágenes de un caso de Retinitis por Citomegalovirus (CMV) en un paciente diabético con VIH/SIDA.

Método: Reporte de Caso.

Resultados: Un masculino de 29 años de edad, diabético, se presenta al departamento de oftalmología con disminución de la agudeza visual de manera progresiva e indolora más marcada de ojo izquierdo de un mes de evolución. Los hallazgos clínicos oftalmológicos en la Retinografía, angiografía con fluoresceína, tomografía de coherencia óptica y estudios de laboratorios revelaron características consistentes con retinitis por Citomegalovirus. El paciente fue tratado con inyecciones de ganciclovir intravítreo semanales conjunto con un referimiento a consulta de infectología, sin embargo pese a las terapias implementadas el paciente fallece después de 3 meses del diagnóstico de la condición.

Conclusión/Discusión: la retinitis por citomegalovirus es una condición que requiere inmediata conducta terapéutica tanto ocular como sistémica. El pronóstico visual no es favorable a medida que existe un retraso en el diagnóstico y tratamiento. El tratamiento precoz con ganciclovir y el inicio de la terapia HARRT ha favorecido en mejorar la calidad y esperanza de vida de estos pacientes.

ABSTRACT

Objective: We report the clinical course and diagnostic imaging findings in a case of Cytomegalovirus Retinitis in a diabetic patient with HIV/AIDS.

Methods: Case Report.

Results: A 29-year-old male diabetic patient presented to the ophthalmology department with a one-month history of progressive decreased in visual acuity more prominent in the left eye. Clinical examination, retinography, fluorescein angiography, optical coherence tomography and laboratory findings were consistent with Cytomegalovirus Retinitis. The patient was treated with weekly ganciclovir intravitreal injections and was referred to the infectious diseases department. Even do prompt treatment was implemented, the patient died three months after presentation.

Conclusion / Discussion: Cytomegalovirus Retinitis is a condition that requires prompt therapeutic ocular and systemic management. Visual prognosis is affected due to delayed diagnosis and treatment. Prompt treatment with ganciclovir and HAART therapy has improved the quality of life and prognosis in these patients.

(PALABRAS CLAVES)

Retinitis , Citomegalovirus , Diabetes Mellitus,VIH/SIDA.

(KEY WORDS)

Retinitis, Cytomegalovirus , Diabetes mellitus , HIV/AIDS.

INTRODUCCIÓN

La retinitis por Citomegalovirus es la primera causa de ceguera en pacientes con VIH, afectando un 15-45% ¹, provocando la necrosis de todas las capas de la retina con pérdida de la arquitectura característica con exudados amarillentos y hemorragias que dan a la lesión el característico aspecto de "pizza" ². Su hallazgo es criterio diagnóstico para el estadio SIDA, asociándose en un 90% a valores de linfocitos T CD4+ < 50 cel/ml ³. También es la causa más común de infección viral congénita causante de enfermedad clínicamente relevante en neonatos, y en pacientes inmunocomprometidos con leucemia, linfoma; en los receptores de órganos y en aquellos que requieren inmunomodulación sistémica ¹.

El diagnóstico se realiza mediante el examen clínico; a través de la fundoscopia indirecta bajo midriasis el cual es el estándar actual. El diagnóstico precoz requiere el cribado sistemático de todos los pacientes con recuentos de linfocitos T CD4 + inferior a 100 células/l, debido a que el daño en la retina pueden ya ser irreversible y extenso al tiempo que el paciente refiera los primeros síntomas ⁴. El ganciclovir es el tratamiento tradicional para el CMV, pudiendo ser administrado por vía sistémica o de forma intraocular y cuya respuesta a su administración constituye de igual forma al diagnóstico ².

REPORTE DE CASO

Masculino de 29 años de edad con antecedentes personales patológicos y familiares de hipertensión arterial y diabetes mellitus tipo 2, acude al departamento de oftalmología referido por diabetología debido a disminución de la agudeza visual de manera progresiva e indolora más marcada de ojo izquierdo de 1 mes de evolución. El mismo trae consigo un hemograma que reporta anemia, leucopenia y una velocidad de eritrosedimentación aumentada. Una hemoglobina glicosilada de 9%, aumento de las

enzimas hepáticas y una alteración del perfil lipídico a expensas de los triglicéridos.

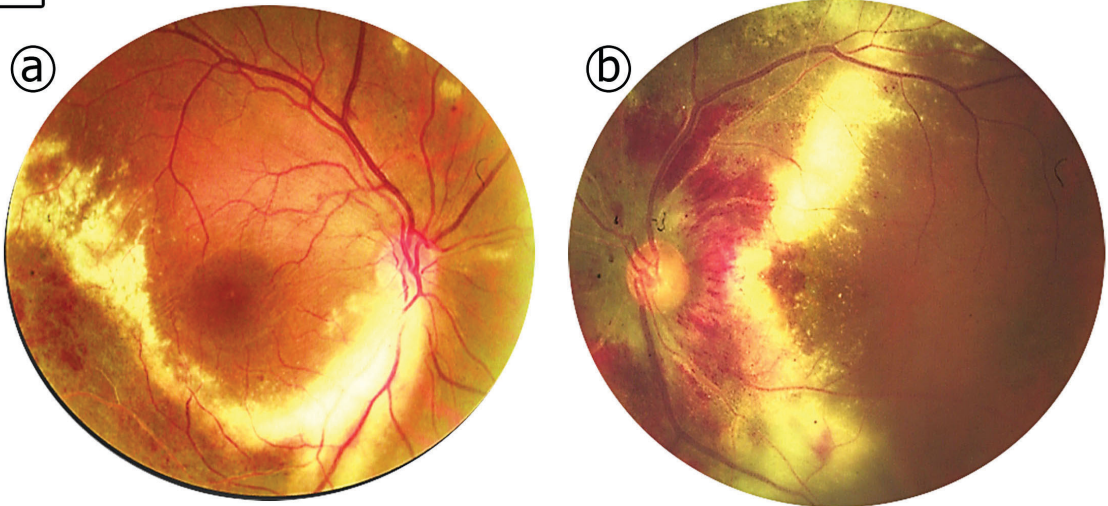
La agudeza visual mejor corregida fue de 20/200 OD y No Percepción de Luz (NPL) OS con presencia de defecto pupilar aferente absoluto en OS y presiones intraoculares (PIO) de 10 mmHg OU. Un test de Ishihara de 5/16 para OD y no valorable en OS. Una gonioscopia demuestra una gradación de IV según la clasificación de Shaffer. En la fundoscopia para OD se observa nervio óptico hiperémico con lesión blanco amarillenta exudativa en zona temporal inferior (**Figura 1a**). En OS, se observa un nervio rodeado de lesión blanco amarillenta exudativa y hemorragias intrarretinianas que se extiende por todo polo posterior (**Figura 1b**).

Se realiza una angiografía con fluoresceína (AFG) de OD donde se observa hiperfluorescencia a nivel del disco con defecto tipo pantalla conjunto con áreas de hipoperfusión y engrosamiento retiniano en zona temporal inferior (**figura 2a**). En OS se evidencia en el polo posterior áreas de hiperfluorescencia difusa con área macular que luce edematosa (**Figura 2b**). Una tomografía de coherencia óptica de OD se observa pérdida de la depresión foveal, desprendimiento de la retina neurosensorial a nivel subfoveal y disrupción del epitelio pigmentario de la retina (**figura 3a**). En OS se evidencia adelgazamiento de capas de la retina en área foveal con engrosamiento perifoveal y depósitos lipídicos intrarretinianos con disrupción del epitelio pigmentario de la retina (**figura 3b**).

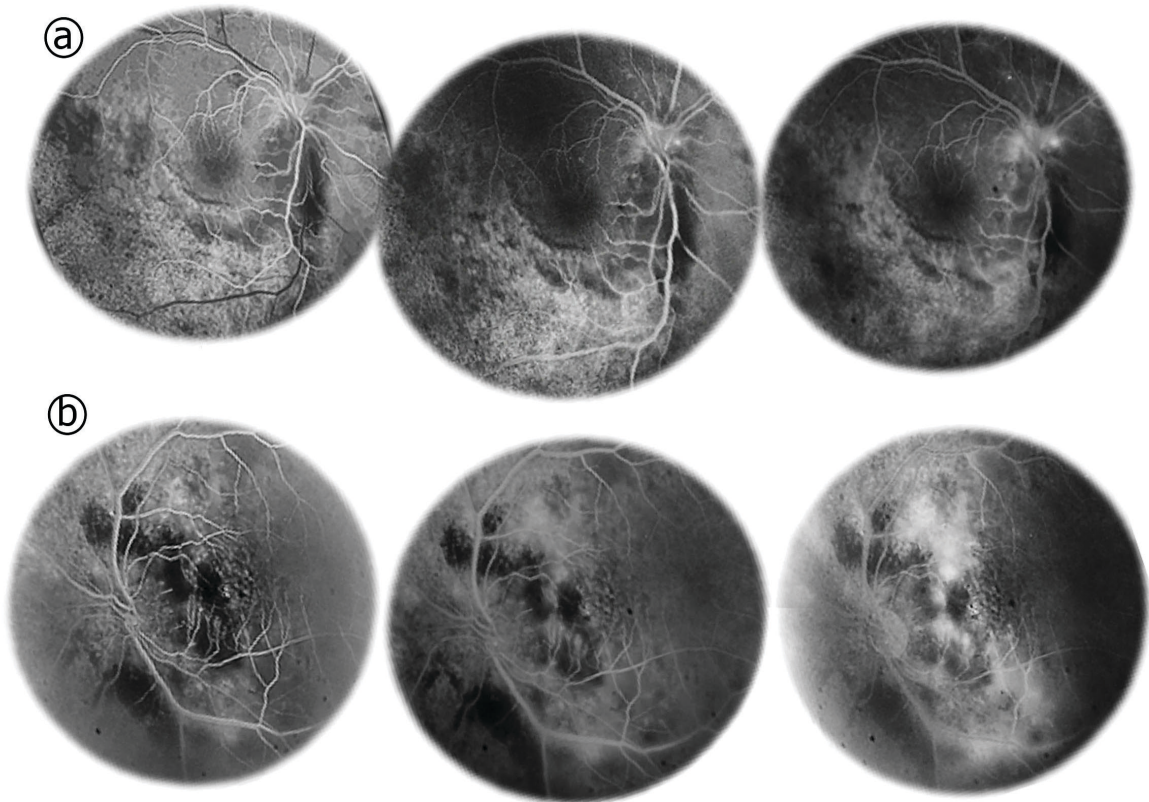
Ante los hallazgos encontrados se decide realizar otras pruebas de laboratorios a fin de realizar un rastreo sistémico, encontrándose aumento de la

El ganciclovir es el tratamiento tradicional para la Retinitis por Citomegalovirus (CMV), pudiendo ser administrado por vía sistémica o de forma intraocular.

1 Retinografía de ojo derecho (OD) y ojo izquierdo (OS).



2 Angiografía con fluoresceína de ojo derecho (OD) y ojo izquierdo (OS).



3 Tomografía de coherencia óptica de ojo derecho (OD) y ojo izquierdo (OS).

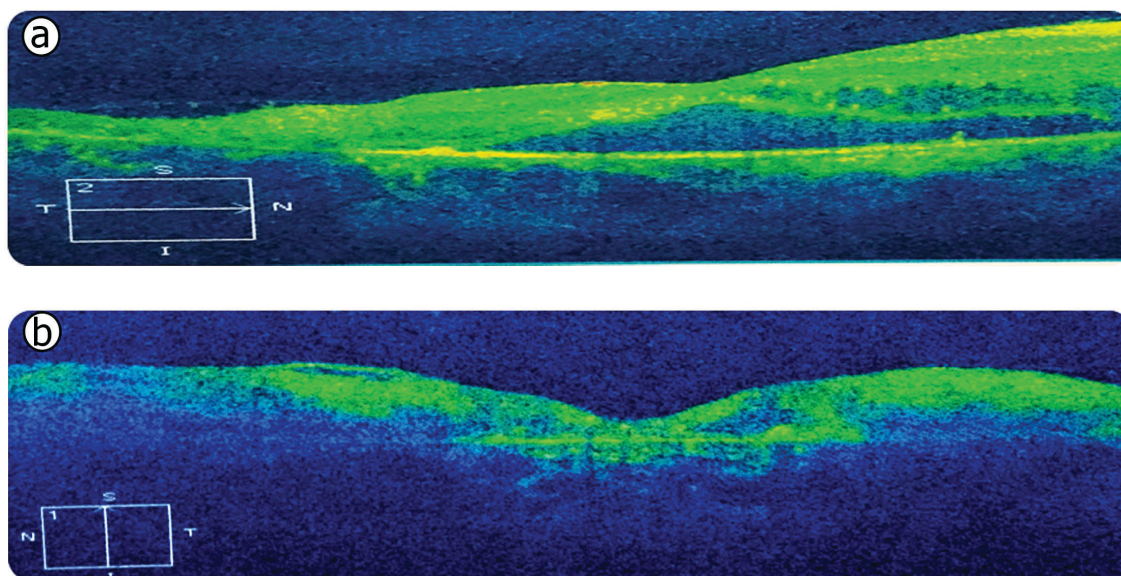


Figura 1a. Nervio óptico hiperémico con lesión blanco amarillenta exudativa en forma de anillo incompleto que recorre la trama vascular temporal inferior; presencia de vasos en hilo de plata y vasos rectificadados. **1b.** Un nervio óptico con vasos que emergen de su con estrechez arterial rodeado de lesión blanco amarillenta exudativa y hemorragias intrarretinianas que se extiende por todo polo posterior hasta la macula desestructurándola. **2a.** Hiperfluorescencia a nivel del disco que aumenta a través de los tiempos con defecto tipo pantalla debido a presencia de hemorragias intrarretinianas, áreas de hipoperfusión con engrosamiento retiniano en zona temporal inferior. **2b.** En polo posterior áreas de hiperfluorescencia difusa que aumenta a través de los tiempos con área macular que luce edematosa y zonas de hipofluorescencia que se corresponde con hemorragias intrarretinianas y áreas de hipoperfusión. **3a.** Corte temporonasal mostrando pérdida de la depresión foveal, con depósitos lipídico y de líquido intrarretinianos, desprendimiento de la retina neurosensorial a nivel subfoveal y disrupción del epitelio pigmentario de la retina. **3b.** Corte inferosuperior mostrando adelgazamiento de capas de la retina en área foveal con engrosamiento perifoveal y depósitos lipídicos intrarretinianos y disrupción del epitelio pigmentario de la retina.

Proteína C reactiva, presencia de prueba del VIH positiva y pruebas de serología viral, presentando valores de IgM (<5.0 UI/mL) y IgG (86.2 UI/mL) para CMV.

Se interconsulta con los departamentos de medicina interna, retina y uveítis; los cuales deciden realizar un conteo de CD4 y carga viral revelando niveles de 2 cel/ml para CD4 y una carga de replicación viral de 447,000 cop/mL. Se decide comenzar tratamiento intravítreo con ganciclovir a fin de evitar progresión de la enfermedad retiniana, toxicidad sistémica simultánea con otros fármacos y riesgo de septicemia por infección de ruta endovenosa. Con-

junto con un chequeo de las otras condiciones sistémicas e inicio del tratamiento antirretroviral.

Durante el transcurso del tratamiento el paciente tuvo que ser hospitalizado varias veces debido a complicaciones de su condición sistémica producto por otras infecciones oportunistas y descontrol metabólico, lo que impidió un correcto seguimiento, solo recibiendo 2 dosis de ganciclovir intravítreo. Tres meses después, pese a estar bajo tratamiento HAART, el paciente fallece debido a complicaciones metabólicas (taquicardia ventricular, crisis hipoglucémica e hipokalemia) producto de la diabetes e hipertensión arterial.

DISCUSIÓN

La retinitis CMV es la infección intraocular que con más frecuencia aparece en los pacientes con SIDA, y es la primera causa de ceguera en esta enfermedad ⁵. Se han descrito tradicionalmente tres variantes de lesiones coriorretinianas activas en la retinitis por CMV: (1) *retinitis clásica o fulminante* con extensas áreas de hemorragias retinianas sobre un fondo blanquecino, (2) *granular o indolente* localizado en retina periférica, con poco edema retinal y hemorragias y (3) *forma perivascular* con de angeítis en escarcha y perivasculitis idiopática retinal descrita en niños inmunocompetentes ⁶. El caso descrito coincide con la forma clásica fulminante que es la más prevalente ⁵.

El citomegalovirus penetra por vía oral, genital o sanguínea, o bien se reactiva desde un lugar previamente acantonado, y alcanza la retina por dos diferentes rutas: vía hematogena tras un período de viremia y la vía neurógena. La primera es la vía fundamental y explica la distribución siempre paravascular de la retinitis y en la segunda, el CMV puede alcanzar la retina al infectar subclínicamente el sistema nervioso central y desde allí los nervios ópticos y la papila ⁵. Los hallazgos clínicos se caracterizan por retina pálida, necrótica frecuentemente con áreas focales de hemorragias, en una distribución sectorial con diseminación centrifuga a todo lo largo de las arcadas vasculares, sin signos externos de inflamación, aunque en algunas ocasiones hay un Thyndall fino con precipitados queráticos y vitritis mínima. La neuritis óptica en forma de papilitis, se produce en el 4 % de los pacientes, bien en forma primaria o tras la afectación desde la retina peripapilar ⁶. En los pacientes no tratados con SIDA, la historia natural avanza hacia una retinitis necrosante lenta pero implacablemente progresiva, con la destrucción de toda la retina en tres a seis meses. Con una velocidad de aproximadamente 750 micras, o la mitad de un "diámetro de disco" por cada tres semanas ².

El diagnóstico es eminentemente clínico, en presencia de una retinitis necrotizante aguda compatible con el cuadro típico en un paciente con SIDA y cifras de CD4 inferiores a 50 células/microlitro. A pesar de que la concentración media de ADN de CMV en el

acuoso es 10 veces menor que en el vítreo, puede ser confirmado el diagnóstico por amplificación del ADN viral en muestras de acuoso, con una sensibilidad reportada cercana al 100 % ⁶. En los estudios de imagen, la retinitis por CMV en la angiografía con fluoresceína muestra una hipofluorescencia inicial en los tiempos precoces del angiograma, que va progresivamente transformándose en una lesión hiperfluorescente que extiende desde el centro hacia periferia con difusión en tiempos tardíos ⁵, coincidiendo con las características angiográficas de nuestro caso.

El diagnóstico diferencial de la retinitis por CMV incluye toxoplasmosis, necrosis retiniana externa progresiva, necrosis retiniana aguda, retinitis sifilítica, y candidiasis ⁷. La toxoplasmosis intraocular se distingue debido a que posee constante vitritis, e uveítis anterior sinequante con linfocitos CD4 más elevados (100 a 200) signos más que excepcionales en la retinitis CMV. La necrosis retiniana externa progresiva es multifocal, con extensión circunferencial periférica con menor progresión centripeta hacia el polo posterior, y típicamente a diferencia con la retinitis CMV, NO respeta la mácula (mancha «rojo cereza»). Necrosis retiniana aguda se caracteriza por necrosis periférica 360 grados, arteritis oclusiva característica en vez de periflebitis (retinitis CMV) y vitritis. Retinitis sifilítica presenta papilitis y uveítis anterior o vitritis asociadas conjunto con la erupción papulomacular palmoplantar característica. Candidiasis intraocular presenta retinitis blanquecina en polo posterior, sin hemorragias ni vasculitis, asociada a vitritis y niveles de CD4 elevados ⁵.

El éxito del tratamiento del CMV en pacientes con SIDA requiere tanto la medicación específica contra el CMV y la recuperación de la función inmune a través del uso de la terapia antirretroviral. Los antirretrovirales se continúan indefinidamente, mientras que el tratamiento específico para la retinitis por CMV se continúa al menos hasta que la retinitis resuelve. Una vez que hay una cierta restitución de la función inmune y el recuento de CD4 se incrementa hasta por encima de 100 células/l (después de al menos 3 meses), la reactivación de la retinitis por CMV es poco probable. El ganciclovir, es tratamiento de pri-

mera línea para el CMV, se puede administrar por vía sistémica (diariamente o 2 veces al día infusión intravenosa), o de forma local (inyección intraocular una vez a la semana) ². Dada las condiciones hematológicas descritas anteriormente del paciente se decide tratar de manera intraocular con el fin de evitar los efectos secundarios propios del ganciclovir sistémico pese a que esta vía de administración no tiene acción para la infección sistémica.

Consideramos que este reporte aporta datos necesarios para los sistemas de salud de países en vías de desarrollo, donde el desconocimiento del abordaje oftalmológico en pacientes con VIH favorece a que la incidencia de ceguera a causa de la retinitis por CMV se mantenga elevada. Ante el hallazgo oftalmológico sospechoso se debe realizar pruebas de laboratorio para VIH y otros pruebas virales, referirse inmediatamente al departamento de infectología y una vez confirmado las pruebas de laboratorios iniciar tratamiento con ganciclovir conjunto con terapia HAART de forma inmediata a fin de evitar disminución de la agudeza visual y complicaciones por infecciones oportunista que podría atentar en contra de la vida del paciente.

En conclusión la retinitis por citomegalovirus es una condición que requiere inmediata conducta terapéutica tanto ocular como sistémica. El pronóstico visual no es favorable a medida que existe un retraso en el diagnóstico y tratamiento. El tratamiento precoz con ganciclovir y el inicio de la terapia HARRT ha favorecido en mejorar la calidad y esperanza de vida de estos pacientes.

Agradecimientos: No se declaran agradecimientos

Conflicto de Interés: Ninguno. ●

REFERENCIA

1. Martínez O, Cartaya M, Frutos I, de la Caridad Vilches Lescaille D, Cruz C, Machado A. Citomegalovirus: de la primoinfección a la retinitis. (Spanish). *Revista Cubana De Oftalmología* [serial on the Internet]. (2014, July), [cited October 10, 2016]; 27(3): 439-454. Available from: [MedicLatina](#).
2. Heiden D, Ford N, Wilson D, Rodriguez W, Margolis T, Drew W, et al. Cytomegalovirus retinitis: the neglected disease of the AIDS pandemic. *Plos Medicine* [serial on the Internet]. (2007, Dec), [cited October 10, 2016]; 4(12): e334. Available from: [MEDLINE with Full Text](#).
3. Yañez B. Hallazgos oftalmológicos en pacientes con VIH/SIDA en la era pre targa. (Spanish). *Revista Peruana De Medicina Experimental y Salud Pública* [serial on the Internet]. (2007, July), [cited October 10, 2016]; 24(3): 290-293. Available from: [MedicLatina](#).
4. Heiden D, NiNi T, Maningding E, Heiden M, Rose-Nussbaumer J, Saranchuk P, et al. Training clinicians treating HIV to diagnose cytomegalovirus retinitis. *Bulletin Of The World Health Organization* [serial on the Internet]. (2014, Dec), [cited October 10, 2016]; 92(12): 903-908. Available from: [Health Source - Consumer Edition](#).
5. Menezo JL, Díaz Llopis M. Causas, tratamiento y prevención de la ceguera en el SIDA. La retinitis por citomegalovirus. Ed. Syntex Latino. Barcelona. 1992.
6. Rodríguez Martínez Omer, Benítez Cartaya Mireya, Ambou Frutos Isabel, Vilches Lescaille Daysi de la Caridad, Hernández Cruz Claudia, Castro Machado Ariacna. Citomegalovirus: de la primoinfección a la retinitis. *Rev Cubana Oftalmol* [Internet]. 2014 Sep [citado 2016 Oct 14]; 27(3): 439-454. Disponible en: http://scielo.sld.cu/scielo.php?script=sci_arttext&pid=S086421762014000300011&lng=e.
7. Davis J. Differential diagnosis of CMV retinitis. *Ocular Immunology & Inflammation* [serial on the Internet]. (1999, Dec), [cited October 14, 2016]; 7(3/4): 159-166. Available from: [Academic Search Complete](#).